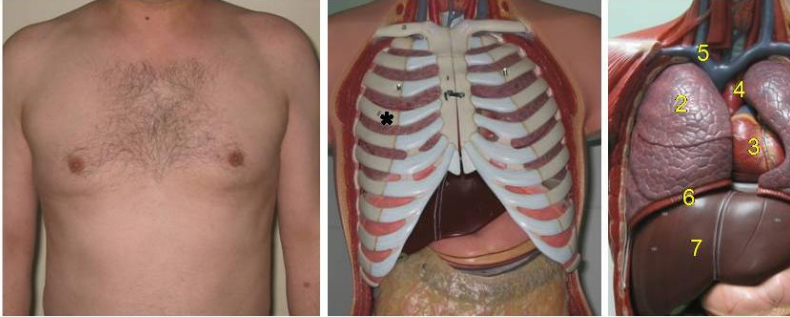


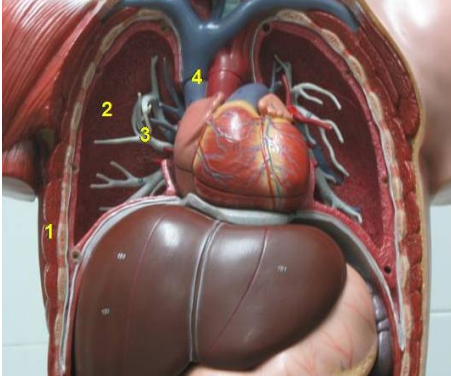
## AKCİĞERLER

Akciğerler, koni biçiminde ve süngerimsi yapıda, yaşam sırasında çoğunlukla içi hava dolu bir çift organdır ve solunum sisteminin ana parçalarıdır. Sağ akciğer, lob diye adlandırılan 3 kısımdan, sol akciğer ise 2 kısımdan oluşur.

Nefes aldığımızda, akciğerler, hücrelerimizin yaşaması ve normal işlevlerini yerine getirebilmesi için gerekli olan oksijeni içeren havayla dolar. Aynı anda akciğerlerin havayla dolan alanlarına (alveol) temas eden damarlardan da aynı miktarda kan geçer. Böylece kan temas ettiği alveolden oksijeni alırken, içinde getirdiği vücut hücrelerinin artık ürünü olan karbondioksiti alveole geçirir. Nefes verirken akciğerler karbondioksiti dışarı atarlar.

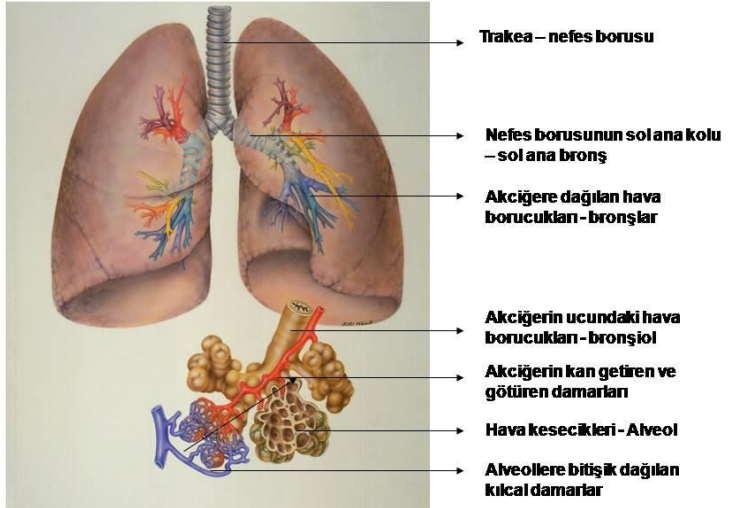


*Akciğerlerin yer aldığı göğüs kafesi dışarıdan cilt, kas ve yağ dokusu ile kaplıdır. Bu tabakalar göğüs duvarının yumuşak dokusunu oluşturur (1), kaburga kemikleri (\*) ile çevrelenen göğüs kafesini dışarıdan sarar. Göğüs kafesinin oluşturduğu bu alana toraks adı verilir. Toraks içinde akciğerler (2), Kalp (3), kalbe gelen ve giden büyük damarlar (4,5), nefes borusu, yemek borusu, sinir lifleri ve lenf bezleri yer alır. Toraks'ın alt sınırını diyafram (6) yapar, diyafram altında sağda karaciğer (7), solda mide (8) ve dalak vardır.*



Akciğerler çıkarıldıktan sonra toraks: Göğüs duvarı kasları (1), akciğerleri dışarıdan saran zar; plevra (2), kalpten akciğerlere giden damarlar (3), akciğerlere gelen damarlar (4) dan oluşur. Bu boşlukta ayrıca yukarıda değinilen diğer yapılar yer alır.

Akciğerlerin yapısı aşağıdaki şekilde kısaca gösterilmiştir. Nefes borusu, iki ana kola (sağ ana bronş ve sol ana bronş) ayrılır. Bronşların içinden hava akar. Ana bronşlar gittikçe daha küçük çaplı bronşlara ayrılarak bütün akciğer içine yayılırlar. Küçük bronşlar uçlarındaki keseciklerle sonlanır.



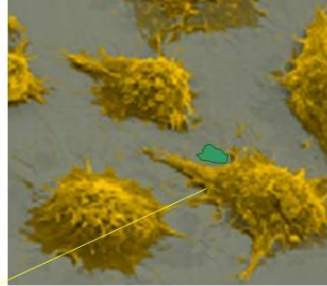
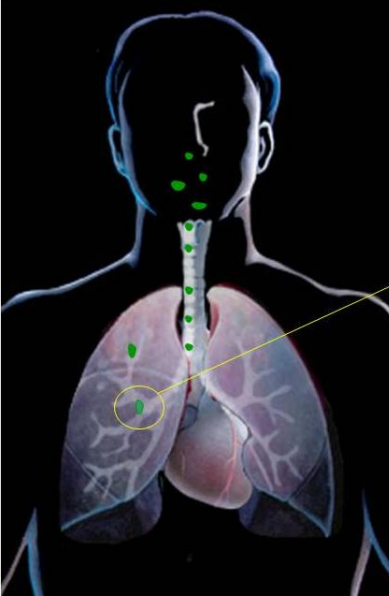Küresel şekildeki bu keseciklere alveol adını veriyoruz. Alveoller, bronşlar yoluyla gelen havanın kan ile temas ettiği yerlerdir. Alveol etrafında kılcıl damarlar vardır. Kılcıl damarlar alveol etrafında bir şebeke oluştururlar. Vücuttan toplanarak kalbin sağ tarafına gelen venöz kan (kirli kan) akciğerlerdeki alveoller etrafında yer alan şebekeye gönderilir. Sağ kalpten gelen venöz kan alveolde hava ile temas eder, gaz alışverişi yapar ve artmış oksijen, azalmış karbondioksiti ile (temiz kan - arteriyel kan) şebekenin öbür ucundan kalbin sol tarafına dökülür. Kalbin sol tarafından da büyük atar damar (aort) ile vücuda yayılır.

Akciğerler, nefes alıp verme yoluyla dış ortamla çok yakın ilişkiindedirler. Bir dakika içinde, yaklaşık 14-15 kez soluk alıp verme suretiyle akciğerlerimize 5 litre civarında hava girer. Benzer şekilde, akciğerlerimize 1 dakika içinde yaklaşık 5 litre kan gelir - gider. Kan ve hava alveoler alanda temas kurarlar. Kandaki karbondioksit havaya geçerek dışarı atılır. Havadaki oksijen ise kana geçer.

Dakikada 5 litre hava veya kan geçişi önemli miktarlardır. Örneğin soluk alıp verdiğimiz ortamdaki havanın 1 mililitresinde, akciğerlere gidecek kadar küçük 2 adet mineral madde varsa, biz bir dakika içinde bu maddelerden 10.000 adetini, 1 saatte 600.000 adedini, 1 günde 14.400 000 adedini, 1 ayda 432.000 000 adedini, 1 yılda 5.184 000 000 (beş milyar yüzseksen dört bin) adedini akciğerlerimize indiririz demektir. Eğer bu maddeler biyolojik olarak erilemez, yani yok edilemezse, bu kadar kısa sürede bu kadar yüksek miktardaki yabancı maddeler ister istemez akciğerde birikmeye devam ederek sorunlar oluşturacaklardır. Hekimler bu yüzden sigaraya ve kirli havaya şiddetle karşı çıkmakta ve yaşanılan ortamdaki havanın temizliğine çok önem vermektedirler.

Akciğerlere giren havayla gelen yabancı maddeler, ister canlı ister cansız olsun, diğer organik veya inorganik maddeler kısmen normal öksürükle ve hücre hareketiyle yukarı - dışarı doğru atılırlar. Ancak yine de önemli miktarda yabancı madde aşağıdaki şekilde görüldüğü üzere küçük hava yollarına (bronşlara) iner. Buralarda yerel savunma hücreleri olan makrofajlarla karşılaşılırlar.

Makrofajlar yabancı maddeyi tanıdıktan sonra onu kendi vücut uzantıları ile sararak kapatır ve içindeki eritici - yok edici maddelerle onu ortadan kaldırmaya çalışırlar. Makrofajlar bir yandan da yabancı maddeyi ileri savunma yapılabilmesi için vücudun diğer savunma hücrelerine tanıtırılar.

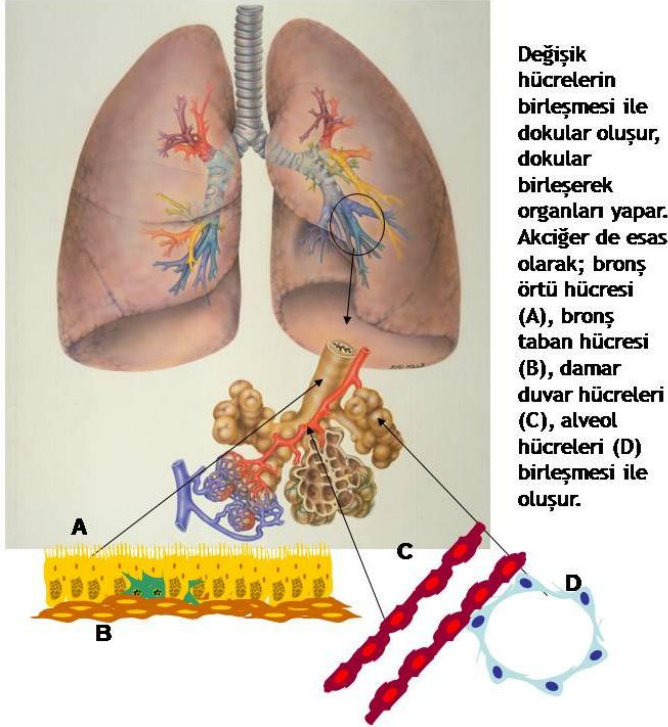


*Akciğerlere giren yabancı maddeleri içine alarak (fagosite ederek) yok edecek olan makrofajlar.*

## KANSER

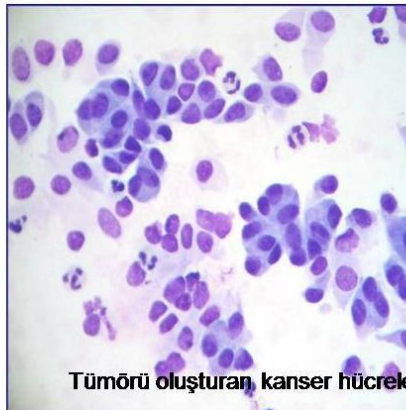
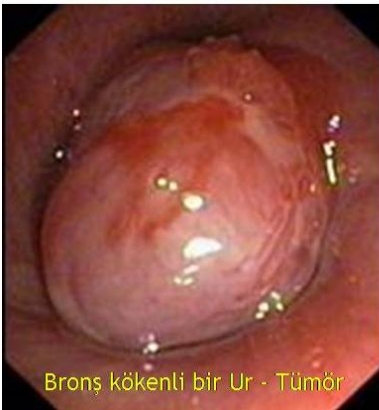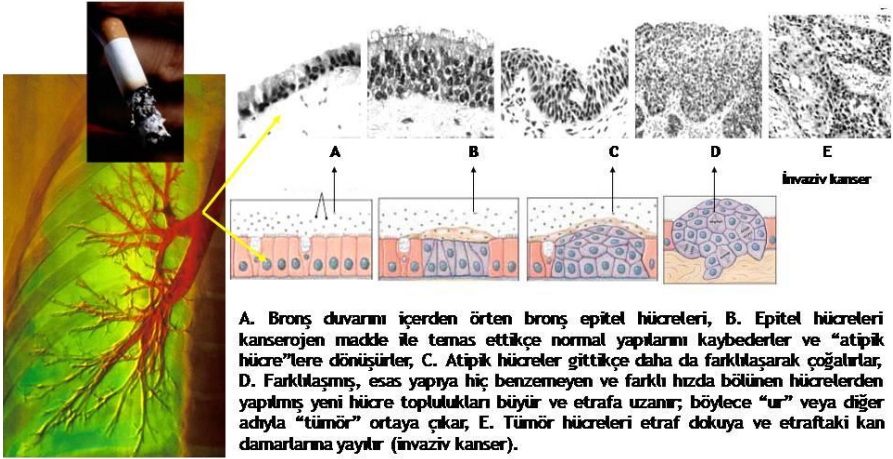
Kanseri anlayabilmek için öncelikle normal hücrelerin nasıl kanser hücrelerine dönüştüğünü bilmemiz gerekir.

Vücudumuz çeşitli tiplerde hücrelerden yapılmıştır. Normal yaşam şartlarında bu hücreler büyür, bölünür, vücut sağlığı ve fonksiyonlarını korumak için başka hücreleri oluştururlar.



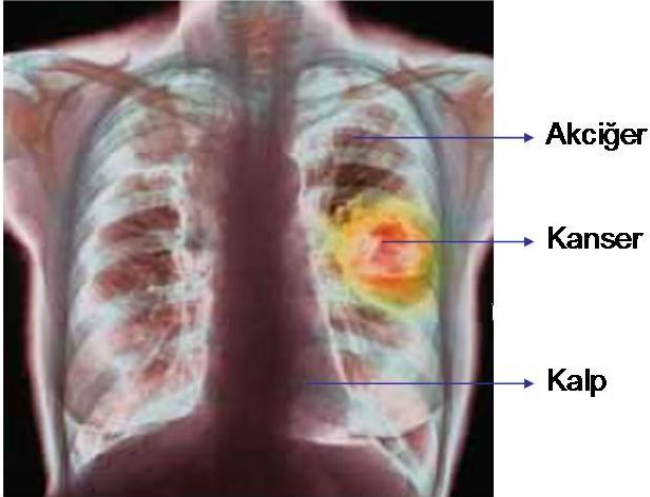
Bazen organlardaki normal hücreler, kimyasal maddeler gibi dış veya bazı hormonlar gibi iç etkenlerin tesiriyle değişime - tıbbi adıyla mutasyona uğrarlar. Değişen bu hücrelere “atipik hücre” adı verilir.

Normal yapısını deęiřtiren, yani atipik hale gelen hücre, yaşamını ve bölünerek çoęalmasını da deęiřtirir. Böylece ortaya, deęiřmiř ve hızla bölünen, bölündükçe çoęalıp büyüyen yeni bir hücre topluluęu çıkar. Bu hücre toplulukları, tayin edilebilir düzeye gelince bunların oluřturduęu yeni yapıya “tümör” adını veririz. Tümörler halk arasında “ur” olarak da isimlendirilir.

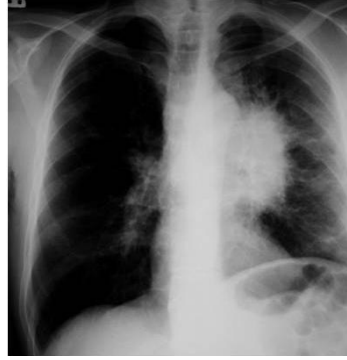
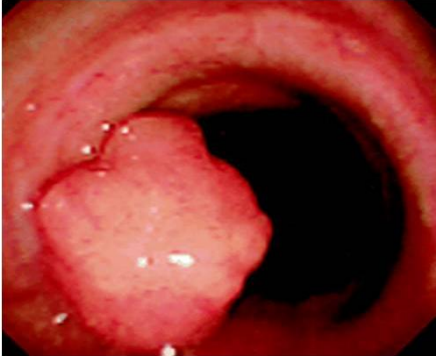
Akciğerlerde yerleşmiş, normalden farklı olan hücre toplulukları ile meydana gelen tayin edilebilir büyüklükteki yeni oluşumlara da “akciğer tümörü” adını veririz. Tümörler büyüme hızına ve dağılım yeteneğine bağlı olarak ikiye ayrılırlar:

- **İyi Huylu Tümörler (Selim Tümörler):** Oldukları yerde çok yavaş büyüyen ve yerleştiği yer dışına gitmeyen tümörlerdir.
- **Kötü Huylu Tümörler (Habis Tümörler):** Nispeten hızlı büyüyen ve oldukları yerden kan veya lenf kanalları yoluyla başka organlara da gidebilen tümörlerdir. Bu tip tümörlere “kanser” adını veririz.



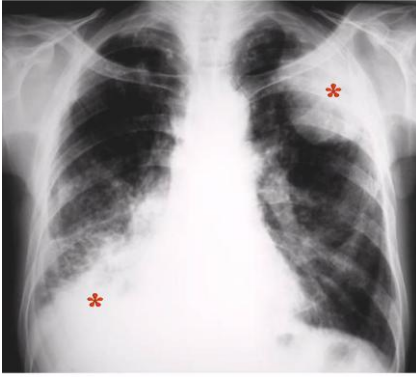*Akciğerden köken alan bir kötü huylu tümör (kanser)'ün radyolojik görüntüsü.*



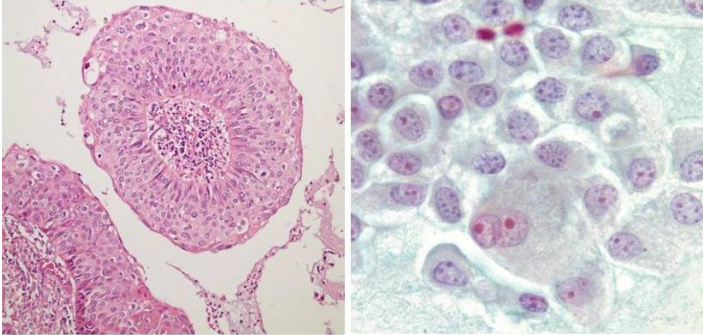
*Akciğerde iyi huylu bir ur -tümör ve bunun akciğer grafisindeki görüntüsü (\*)*

Kötü huylu (habis) tümör hücreleri, yani kanser hücreleri normalden farklı yapıda ve genetik olarak değişmiş hücreler olduklarından, ortaya çıktıklarında vücudun savunma mekanizmaları bu hücreleri tanıyıp yok edemezler. Böylece kanser hücreleri buldukları yerde kontrolsüz büyüme ve çoğalma imkanı bulurlar. Kontrolsüz büyüyen ve çoğalan bu hücreler, doğal olarak çevrelerindeki dokuya yayılıp, oraları da tahrip edebilirler.

Kanser hücrelerinin oluşturdukları tümöral yapıya zamanla kan damarları eklenir, böylece tümör hücreleri daha hızlı beslenme ve yayılma şansı kazanırlar. Tümör hücreler komşu kan damarları içine girerek kan yoluyla vücudun diğer organlarına gidebilirler.

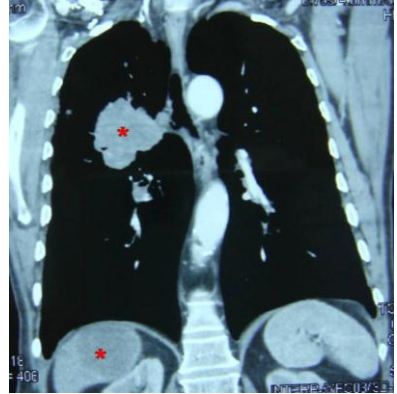
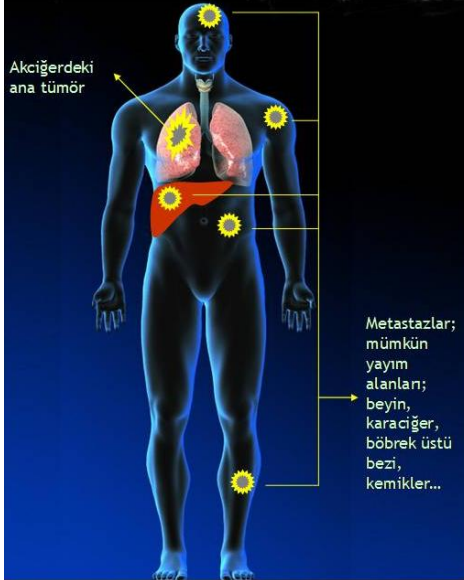


*Akciğer grafisinde iki taraflı yerleşmiş kanser görüntüsü (\*). Aşağıdaki iki resimde, kanser hücrelerinin çeşitli özel yöntemlerle görünür hale getirilmeleri sonucu ortaya çıkan gerçek kanser hücre topluluklarının mikroskop altındaki görüntüleri yer almaktadır.*



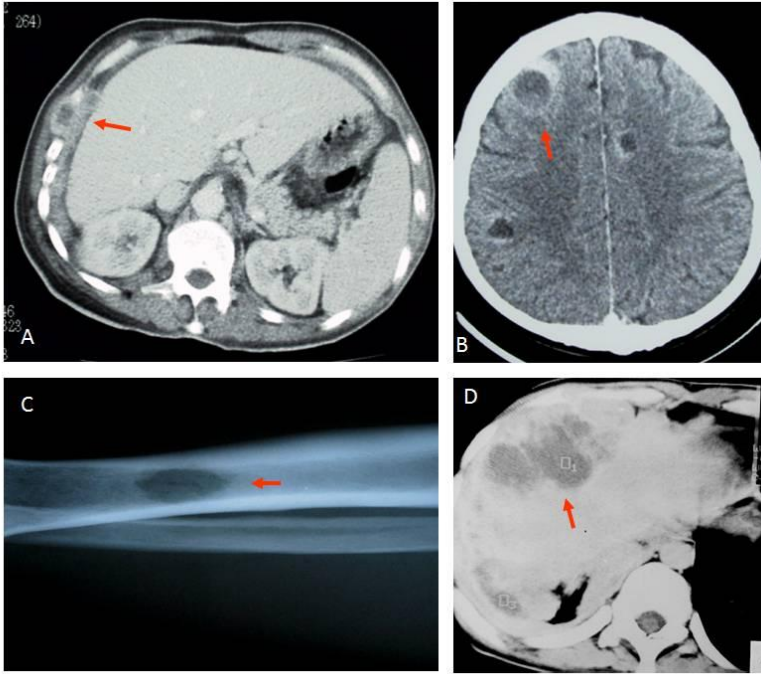
Kanser hücreleri tümörden kopup kan ve lenf sistemi damarları yoluyla başka organlara da yayılabilirler. Bu özellik, kanser hücrelerine ait bir yetenektir. Normal doku, örneğin normal akciğer hücreleri akciğer dışına çıkar çıkmaz tanınırlar ve yok edilirler. Normal akciğer hücreleri karaciğerde, kemikte veya bir başka bölgede yaşayamaz. Ama kanser hücreleri akciğer dışına çıkar, kan içinde tanınmadan yol alabilir, başka organlara gelip yerleşebilir ve bu organların aleyhine onu istila edip çoğalabilir. “Metastaz yapma” olarak adlandırılan bu süreçte kanser, orijinal

tümörden ayrılıp vücudun diğer organlarında yeni tümörler oluşumuna yol açarlar. Köken aldığı orijinal tümörle aynı özellikleri taşıyan, ancak başka organlarda türeyen bu yeni tümör alanlarına “metastaz” adını veririz.



*Akciğer’de kanser ve karaciğere metastazı (\*)*

Kanser vücutta birçok değişik organa metastaz yapabilir. Alttaki resimde bir akciğer kanserinin organ metastazlarının örneklerini görüyorsunuz.



*Karaciğere yakın göğüs duvarında (A), beyinde (B), kemikte (C) ve karaciğerde (D) kanser metastazları.*